Ueber

traumatische Lähmungen

nach Chloroformnarkose.

Inaugural-Dissertation

zur

Erlangung der Doktorwürde

einer

hohen medizinischen Fakultät

der

Ruprecht-Karls-Universität zu Heidelberg

vorgelegt von

Matth. Baeumges

approbierter Arzt aus Selhausen.

Dekan:
Prof. Dr. v. Schröder.

Referent:
Geh.-Rat Prof. Dr. Czerny.

Heidelberg.
Universitäts-Buchdruckerei von J. Hörning.

In der Zeitschrift für Geburtshülfe und Gynäkologie Bd. 27 und 28 veröffentlichte E. v. Meyer die in der hiesigen chirurgischen Klinik in den Jahren 1878–1892 ausgeführten Myomotomien. Dabei erwähnt derselbe einige Fälle, bei denen entweder sofort nach der Operation oder einige Zeit nachher Lähmungserscheinungen aufgetreten seien, und sagt er, es fänden sich bisher in der Litteratur keine ähnlichen Fälle verzeichnet, und doch wäre es interessant zu erfahren, ob andere Operateure auch solche Erfahrungen gemacht hätten.

Ob nun zufällig oder durch diese Aeusserung E. v. Meyers veranlasst, veröffentlichte bald darauf Prof. Braun im Januar-Heft der deutschen medizinischen Wochenschrift 1894 eine Abhandlung über Drucklähmung im Gebiete des Plexus brachialis, worin er mehrere Fälle vorführt, bei denen Lähmungen entstanden sind nach langdauernder Narkose, welche Fälle er deshalb auch einfach Narkoselähmungen nennt, und weiter einige Fälle, bei denen die Lähmungen veranlasst wurden durch Anlegung der elastischen Binde zur Erzeugung der künstlichen Blutleere, welche Fälle man, ohne dem berühmten Erfinder des elastischen Schlauches und der Binde zu nahe zu treten, kurz als Esmarch'sche Lähmungen bezeichnen könnte. Des weiteren wurden dann von Dr. Büdinger im 47. Bande des Archivs für klinische Chirurgie eine Anzahl von Fällen aus Wiener Kliniken mitgeteilt, bei denen ähnliche Lähmungserscheinungen, namentlich im Plexus brachialis eingetreten sind. Bei den sogenannten Plexuslähmungen handelt es sich fast nur um solche, die nach langdauernden Operationen, demnach also bei langer Narkose, entstanden waren.

Ferner wurden dann noch durch Dr. R. v. Frey in der Wiener klinischen Wochenschrift Nr. 23 und 24, Jahrg. 1894

aus der Grazer Klinik verschiedene Fälle von Lähmung publiziert, welche speziell durch „Esmarch'sche Umschnürung" herbeigeführt waren.

Angeregt durch diese Veröffentlichungen wollen wir die in der hiesigen chirurgischen Klinik vorgekommenen ähnlichen Lähmungen zusammenstellen und sehen, welche Erscheinungen bei den verschiedenen Fällen aufgetreten sind. Je nach der Veranlassung können wir die vorgekommenen Lähmungen in zwei Gruppen sondern, einmal diejenigen, welche nach langdauernder Narkose entstanden sind und zweitens diejenigen, die durch Anlegen der elastischen Binde hervorgerufen wurden.

I. Narkoselähmungen.

Fall 1. Fräulein O., 37 Jahre alt. Patientin wurde am 14. Juli 1879 wegen Fibroma uteri operiert, und zwar wurde die supravaginale Amputation des Uterus gemacht. Die Operation dauerte zwei Stunden, die Narkose war gut und trat auch kein Erbrechen ein. Am andern Tag wurde dann bei der Patientin eine Radialis-Lähmung konstatiert. Ueber die Lagerung der Patientin und Haltung der Arme während der Operation war keine Angabe zu finden, und müssen wir eventuell die Lähmung auf den ungünstigen Umstand zurückführen, dass der rechte Arm der Patientin während der Narkose herunterglitt und so mit der bekannten Druckstelle des Radialis am Oberarm der Kante des Operationstisches auflag.

Da Patientin ziemlich schwach war, konnte eine genaue elektrische Untersuchung nicht vorgenommen werden; die Lähmung blieb aber bis zum Tode der Patientin, der am achten Tage nach der Operation erfolgte, unverändert bestehen. Die Obduktion ergab eine eitrige Peritonitis; ausser der Bauchhöhle wurde keine Autopsie gemacht.

Fall 2. Katharina B., 48 Jahre alt, verheiratet, wurde operiert am 30. November 1882 wegen eines submucösen Uterusmyoms; Laparatomie; Dauer der Operation 1½ Stunden.

Unmittelbar nach der Operation zeigte sich der rechte Oberarm gelähmt, so dass er weder gehoben noch vorwärts und rückwärts bewegt werden konnte. Der Vorderarm war etwas, die Finger ziemlich gut beweglich; der Fingerdruck war schwach; viel Schmerz im Oberarm und in der Schulter.

Nachdem die durch die Operation gesetzte Wunde ganz geheilt war, wurde Patientin am 8. Januar 1883 durch Prof. Schultze elektrisch untersucht, und ergab die Untersuchung nach der schriftlichen Mitteilung folgendes Resultat:

1) Lähmung und komplete Entartungsreaktion des rechten Musculus deltoideus, also des Nervus axillaris (mit Sensibilitäts-Herabsetzung an einer cirkumskripten Partie der Schulter).

2) Mittelform der Entartungsreaktion im rechten Supinator longus, weniger stark in den Extensoren und im Triceps, also Nervus radialis; der Supinator longus kann auch aktiv nicht kontrahiert werden.

3) Entartungsreaktion im Musculus infraspinatus.

Latissimus dorsi, serratus anticus major, pectoralis major, cucullaris sind frei. Ebenso der Nervus medianus und ulnaris."

Am 15. Januar fand sich bei der weiteren Untersuchung die Muskulatur des Armes und der Hand, besonders des Musculus deltoideus und die Musculi interossei beträchtlich atrophiert, die Lähmung war eher noch hochgradiger, wie zu Anfang; im rechten Oberarm andauernde Schmerzen.

Am 23. Januar musste wegen zu heftiger Schmerzen die elektrische Behandlung ausgesetzt werden. Vom 26. Januar ab wurde alle zwei Tage ein Emplastrum cantharid. 2 cm breit und 5 cm lang auf die Schultergegend gelegt; nach Oeffnung der Blasen wurden die wunden Stellen mit Morphiumpulver bestreut. Auf diese Behandlung hin wurden die Schmerzen in den ersten Tagen geringer, stiegen aber nach einiger Zeit wieder, wenn auch nicht bis auf die ursprüngliche Höhe.

Am 21. März wurde die schmerzhafte Stelle am Arm mit dem Paquelin kauterisiert. Das Resultat der Behandlung der letzten war ein ziemlich negatives geblieben, so dass sich in dem Befund am Arm nichts geändert hatte, nur waren die Schmerzen etwas geringer geworden. Am 2. April wurde der rechte Arm zum zweitenmale mit dem Paquelin kauterisiert.

Am 1. Mai war das Resultat entschieden besser; die Atrophie im rechten Arm war in den letzten Wochen nicht stärker geworden, die Schmerzen hatten fast ganz aufgehört, die Beweglichkeit der Finger war etwas besser geworden, die des Oberarmes jedoch nicht. Die Patientin wurde von da ab täglich elektrisiert.

Vom 15. Mai ab wurde ausser der elektrischen Behandlung auch leichte Massage angewandt. Die Besserung machte bei dieser Behandlung leichte Fortschritte, und verliess Patientin am 12. Juli das Krankenhaus.

Fall 3. Jakobine M., 45 Jahre alt, verheiratet; operiert am 26. November 1883 wegen Myoma uteri und Haematosalpinx; Laparatomie und Salpingectomie.

Patientin ist durch die häufigen und sehr starken Blutungen sehr schwach und elend geworden.

Die Operation fand in Freund'scher Lage statt und war die Verteilung der Rollen dabei folgende: An der rechten Seite der Patientin standen der Operateur Prof. Czerny, ein Assistent und

der Narkotiseur, an der linken Seite, dem Operateur gegenüber, ein zweiter Assistent und an der rechten Seite dieses zwei den Puls kontrolierende Aerzte. Der rechte Arm der Patientin war bis zur Horizontalen erhoben, im Ellenbogengelenk gebeugt und lag meistens auf dem Rücken des rechterseits stehenden Assistenten; mitunter hing er herunter, wurde aber immer bald wieder emporgehoben und auch an ihm der Puls gelühlt. Die Operation dauerte 1½ Stunden. Gleich nach derselben fiel eine Lähmung des rechten Armes auf, und zwar war derselbe soweit gelähmt, dass er nicht eleviert und nach aussen rotiert werden konnte; auch war die Beugung des Vorderarmes mangelhaft.

Die elektrische Untersuchung lieferte folgendes Resultat: Vom Nervus axillaris aus oberhalb der Clavicula bei mässig starkem faradischen Strom keine Zuckung; direkte Reizung der Muskulatur des Deltoideus links und rechts mit nahezu gleichem Resultat. Galvanisch nicht untersucht. Der Supinator longus und Biceps sind faradisch normal. Bei der am 3. Dezember stattgehabten Untersuchung war die Lähmung noch unverändert. Vom 8. Dezember ab wurde jedoch die Beweglichkeit des Oberarms etwas besser, und seit dem 15. Dezember bildete sich die Lähmung langsam zurück. Am 23. Dezember wurde Patientin aus der Behandlung entlassen, und war bis dahie die Lähmung des rechten Armes fast ganz geschwunden.

Fall 4. Frau W., 47 Jahre alt, wurde wegen Myoma uteri am 13. Juli 1891 operiert; abdominale Totalexstirpation des Uterus. Ueber die Lage der Patientin und die Haltung der Arme während der einstündigen Operation konnte nichts Näheres in Erfahrung gebracht werden. Nach der Operation wurde sofort eine Radialislähmung rechterseits konstatiert. Eine genaue elektrische Untersuchung hat nicht stattgefunden. Die Lähmung besserte sich aber bald unter Anwendung von Faradisation, Massage und Priessnitzumschlägen. Bei der Entlassung der Patientin aus der Behandlung am 9. August waren die Lähmungserscheinungen ganz geschwunden.

Fall 5. Bei der 42jährigen Frau Barbara S. wurde am 24sten September 1894 wegen eines parauterinen Tumors — intraligamentöses Myom — die Laparatomie gemacht.

Am Abend nach der Operation klagt Patientin über Schwäche im linken Arm und es zeigt sich, dass die Schulter- und Oberarmmuskulatur nicht mehr im Stand ist den Arm zu elevieren und den Vorderarm zu beugen.

Tägliche Massage und Elektrisierung des Armes, Brachial- und Cervicalplexus bewirken nach Ablauf von drei Wochen wesentliche Besserung der Armfunktionen, so dass Patientin bei dieser Behandlung im Stande war, den Vorderarm zu beugen und bis zur horizontalen im Schultergelenk zu elevieren. Am 24. Oktober konnte dieselbe als ganz geheilt entlassen werden.

An der Hand der angeführten Fälle wollen wir nun die verschiedenen ätiologischen Momente dieser Lähmungsformen etwas näher ins Auge fassen. Es scheint, dass bei allen Fällen die Haltung und Lage der Arme während der meist sehr lange dauernden Operation eine bedeutende Rolle gespielt hat. Verschiedentlich wird angenommen, dass die Lähmung dadurch, dass der Arm seitlich über die Kante des Operationstisches hänge und an der Umschlagsstelle des Nervus radialis um den Humerus längere Zeit gedrückt werde, hervorgerufen werde. Als solche Fälle können wir Fall 1 und 4 und 5 mit Recht gelten lassen, da es sich dabei um reine Radialislähmungen gehandelt hat.

Bei dieser Lähmungsform hätten wir dann das Bild der bekannten Schlaflähmung, welche durch Herüberhängenlassen oder Auflegen des Armes während des Schlafes über eine scharfe Kante, z. B. Stuhl- oder Banklehne entsteht, wenn der auf den Nerven wirkende Druck längere Zeit ausgeübt wird.

Wie leicht und empfindlich die Nerven überhaupt auf Druck reagieren, hat wohl jeder schon an sich selbst erfahren, wenn er mit übergeschlagenen Beinen dagesessen oder die Arme auf die Lehne eines Stuhles aufgelegt hat; das Formikationsgefühl und Kriebeln ist dann genau entlang dem gedrückten Nerven zu verfolgen. Besonders typisch reagiert der Nervus ulnaris, wenn er am Unterarm gedrückt wird, sodass man sein Versorgungsgebiet an der Hand genau auf diese Weise feststellen kann.

Bei der Rückenlage des zu Operierenden ist aber auch noch die Möglichkeit vorhanden, dass wenn ein Arm seitlich herunterhängt, — was fast ausschliesslich beim rechten Arm der Fall ist, da der Narkotiseur, während er die Narkose überwacht, meistens zur linken Seite des Patienten steht, — der Humeruskopf in der Narkose stark nach vorn gegen die Kapsel sich vordrängt, wodurch der Nervus radialis, der ziemlich nahe der Kapsel aufliegt, gezerrt und gedehnt wird. Wenn nun der Nervus radialis vielfach allein dieser Zerrung und Dehnung ausgesetzt ist, so ist das wohl dem spiraligen Verlauf desselben zuzuschreiben, wodurch an der Umschlags-

stelle um den Oberarm die Zerrung eine stärkere wird; denn der Nervus medianus und ulnaris, die doch ganz in der Nähe des Nervus radialis verlaufen und oberhalb der Arteria brachialis liegen, während der Nervus radialis unter derselben verläuft, werden nie oder doch höchst selten von einem solchen Missgeschick mitbetroffen. Dass der Humerukopf einen ziemlich starken Druck auf die umliegenden Gefässe und Nerven auszuüben im Stande ist, ist öfters bei Schultergelenksluxationen beobachtet worden, wo es selbst zu Zerreissungen der Gefässe und Nerven gekommen ist.

Bardenheuer hat durch einen von ihm beschriebenen Fall nachgewiesen, dass eine übermässige Dehnung des Nerven eine Lähmung desselben zur Folge haben kann. Bei einer alten Frau, die dazu noch sehr marastisch war, wurde wegen Fractura colli chirurgici humeri ein Extensionsverband am Oberarm angelegt. Bald nachdem das Gewicht von zehn Pfund angehängt worden war, ohne dass eine Kontraextension eingerichtet wurde, hatte sich eine komplete Lähmung des Armes eingestellt, welche nach sofortiger Beseitigung des Verbandes in sieben Tagen geheilt war. Dieser Fall beweist, dass manchmal ein relativ geringer Zug genügt, um die Fnnktion eines Nerven zu stören.

Eine Zerrung ähnlicher Art kommt zu Stande bei starker Elevation des Armes; hier tritt der Humeruskopf stark nach der Achselhöhle zu vor, wobei dann eine Zerrung des in der Achselhöhle verlaufenden Plexus axillaris stattfinden kann, und Bardenheuer glaubt, dass in seinem Falle von Narkoselähmung durch die Armhaltung der Plexus axillaris über den nach unten gegen die Achselhöhle prominierenden Oberarmkopf gespannt war.“ Derselben Ansicht scheint auch Braun zu sein. Zum Beweise führt er einen Fall an, wo bei zu starker Abduktion des Armes ein Verschwinden des Pulses in der Arteria radialis am Handgelenk bei emporgezogenem Arm aufgetreten war.

Wenn aber die Arteria axillaris bei forciertem Emporheben des Armes durch den in die Achselhöhle stark eintretenden Gelenkkopf des Humerus so vollkommen abgeplattet wird, dass dadurch die Blutwelle aufgehalten werden kann,

so müssen auch unbedingt die dem Gelenkkopf noch näher anliegenden Nervenstränge stark gedrückt und gedehnt werden.

Durch Versuche an der Leiche und an Präparaten liess sich dies genau nachweissen, insbesondere wurde der Nervus radialis ziemlich stark gezerrt, was wohl, wie bereits oben bemerkt, mit dem spiraligen Verlauf desselben in Zusammenhang zu bringen ist. Dass hier die Clavicula einen Druck ausüben sollte, ist wohl kaum anzunehmen. Die von Büdinger angegebenen Versuche sollten den Druck der Clavicula auf den Plexus brachialis vor Augen führen, und werden wir auf dieselben bei den andern Lähmungsfällen zurückkommen.

Komplizierter erscheint uns das Bild der Lähmung in den Fällen 2 und 3. Hier handelt es sich um Erscheinungen, wie sie von Erb schon vor längerer Zeit beobachtet und beschrieben worden und seitdem als Erb'sche kombinierte Schulterarmlähmung bezeichnet worden sind. Dieselbe betrifft ziemlich konstant den Musculus deltoideus, brachialis internus und supinator longus, häufig den supinator brevis, zuweilen auch den infraspinatus, seltener den subscapularis.

Diese Lähmung kommt nach Erb zu Stande durch Läsion der fünften und sechsten Cervicalwurzel oder des oberflächlich gelegenen primären Plexusstammes, welcher durch die Vereinigung der fünften und sechsten Cervicalwurzel entsteht. Wir wollen hier das von Oppenheim entworfene Schema über den Sitz der Erb'schen Lähmung wiedergeben.

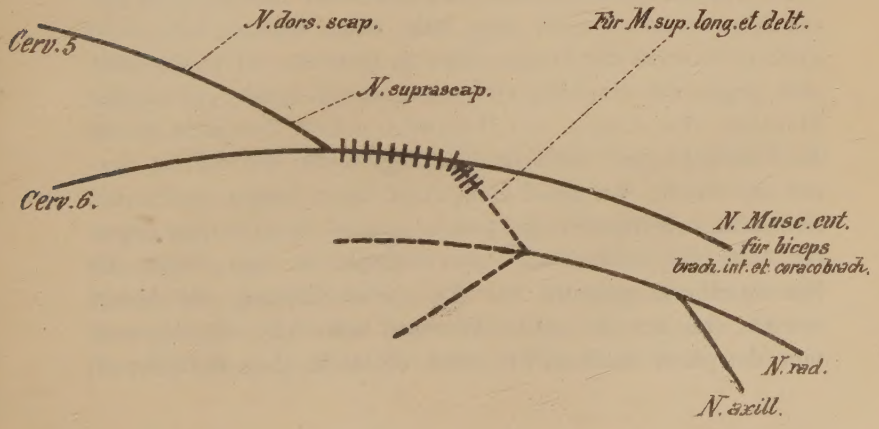

Aus diesem von der fünften und sechsten Cervicalwurzel gebildeten Stamme geht der Musculocutaneus sowie ein Teil der zum Radialis und Axillaris ziehenden Fasern hervor und zwar offenbar nur der den Supinator longus versorgende Wurzelanteil des Radialis, sowie der für den Doltoideus bestimmte Wurzelast des Axillaris. Gelegentlich wird auch der etwas höher oben abgehende Nervus suprascapularis für die Musculi supra- und infraspinatus, sowie der Subscapularis mitbetroffen; dass die genannten Muskeln von einem bestimmten, oberflächlich gelegenen Wurzel- sesp. Plexusgebiet versorgt werden, hat Erb durch den Nachweis des Supraclavicularpunktes festgestellt. Durch Reizung dieser oberhalb der Clavicula und nach aussen vom Sternocleidomastrideus gelegenen Stelle wird eine Kontraktion der Muskeln ausgelöst, welche bei der Erb'schen Lähmung beteiligt sind. Diese Lähmung wird meistens durch Traumen hervorgerufen, die den Plexus direkt an der angegebenen Stelle treffen oder durch forcierte Abduktion der Schulter, wie dies häufig geschieht und wahrscheinlich auch in unsern Fällen geschehen ist, die Clavicula soweit gegen die erste Rippe drängen, dass der zwischen beiden liegende Plexus komprimiert wird.

Büdinger hat an der Leiche diese Kompressionen durch Versuche festgestellt; wir haben dieselben zum Teil nachgemacht und sind zu denselben Resultaten gelangt. Entblösst man nämlich die Clavicula von ihren Weichteilen und hebt nun den Arm der in Rückenlage befindlichen Leiche in der Horizontalen, während ein Finger unter die Clavicula geschoben wird, so spürt man bald einen Druck, hebt man stärker, so wird der Finger stark gequetscht, indem derselbe jetzt gegen die erste Rippe fest angedrückt wird. Bei starker Elevation des Armes und Rückwärtsziehen desselben macht die Clavicula eine ziemliche Drehung, wobei die Fläche derselben, welche bei gesenktem Arm nach hinten und unten sieht, zur untern wird und sich in grosser Ausdehnung gegen die erste Rippe andrückt, von welcher sie nur durch die Nervenstämme getrennt ist. Bei dieser Haltung des Armes werden fast nur die obern Wurzeln betroffen; eleviert man nun den Arm noch mehr, etwa so stark, dass derselbe an

den Kopf zu liegen kommt, so senkt sich der sternale Teil der Clavicula noch mehr nach unten gegen die untern Cervicalwurzeln bis zu den Dorsalwurzeln und es kann in solchem Falle zur sogenannten Klumpke'schen Lähmung kommen. Hierbei beruht die Affektion meist auf einer Läsion der achten Cervical- und ersten Dorsalwurzel, resp. des von diesen gebildeten Plexusteiles. Diese Lähmungsform ist nicht sehr häufig; sie ist einigemale beobachtet worden, und zwar waren es hier Geschwülste, welche einen Druck auf die untern Wurzeln ausübten und dadurch diese Lähmungsform hervorbrachten. So finden sich von Pfeiffer in der deutschen Zeitschrift für Nervenheilkunde 1891 zwei Fälle mitgeteilt, welche das Bild der sogenannten Klumpke'schen Lähmung wiedergaben.

Dass nun bei derartigen Traumen der Ernährungszustand der Patienten von grosser Bedeutung ist, lässt sich nicht in Abrede stellen. Bei normalem Fettpolster und gut entwickelter Muskulatur finden die Nerven und Gefässe einen genügenden Schutz gegen Druckwirkungen; wo dagegen bei sehr mageren und marastischen Personen diese günstigen Umstände fehlen, wird die Druckwirkung wesentlich erhöht, und ist hier die Gefahr einer Schädigung der Gefässe und namentlich der Nerven sehr gross.

Ein ähnlicher Druck, wie in der Rückenlage, kann auch in der Seitenlage des Patienten durch die Clavicula auf die oberen Cervicalwurzeln ausgeübt werden. Liegt nämlich der Patient während der Narkose z. B. bei einer Nephrectomie auf einer Seite mit nach vorne gegen die Brust geschobenem Schultergelenk, so wird die Clavicula ebenfalls an die erste Rippe angedrängt, wobei dann der Plexus brachialis in Gefahr kommt.

Auf ähnliche Weise entstanden, führt Nonne einen Fall von Nervenquetschung bei einem Phthisiker, der stets auf einer Seite lag, an, und er erklärt den Vorgang so, dass die Clavicula gegen die Querfortsätze des fünften und sechsten Halswirbels angedrückt werde, und die dazwischenliegenden Nerven quetsche. Es liegt zwar hier ein kleiner Irrtum Nonne's vor; denn nach den Versuchen Büdinger's und

unseren Proben an der Leiche konnten wir uns davon überzeugen, dass die Wirbel niemals in Beziehung zur Kompression stehen. Es drückt in dieser Stellung das Sternalende der Clavicula gegen die erste Rippe und je nach der Form sowohl der ersten Rippe wie der Clavicula kann der Druck verschieden gross sein.

Von Wichtigkeit ist auch die Haltung des Kopfes und der Halswirbelsäule. Es ist leicht einzusehen, dass die Nerven um so weniger von der verengerten Passage ausweichen können, je stärker sie schon vorher gespannt sind; und gerade durch die Hebung des Armes werden sie in stärkere Spannung versetzt, wie wir an einem Nervenpräparat nachweisen konnten. Zieht man nämlich den Kopf kräftig nach der Seite, welche dem elevirten Arm entgegengesetzt ist, so fühlt man die Nerven als gespannte Stränge, während sie locker daliegen, wenn der Kopf dem Arm zugewandt wird. Aus diesem Grunde ist während der Narkose darauf zu achten, dass der Kopf nicht nach der Seite des nicht erhobenen Armes ausweicht, was sehr leicht geschieht, da der die Narkose besorgende Gehilfe meist auf dieser Seite des Patienten steht. Ein solcher Umstand scheint in unserem Falle 3 mitgewirkt zu haben, wo der Arm der Patientin durch seine Lage auf dem Rücken des Assistenten eleviert gehalten wurde.

Ueberhaupt scheint die Anordnung der Operationsgruppe bei Laparatomien die Entstehung der Lähmung zu begünstigen, besonders wenn neben dem Operateur selbst noch ein zweiter Assistent steht, oder der Operateur des Lichtes wegen, oder wenn der Assistent, wie es bei Magen- und Darmoperationen meist notwendig ist, noch weiter zurücktreten muss, wodurch dann der gleichseitige Arm ad maximum gehoben werden muss.

So beschreibt Bernhardt einen Fall von doppelseitiger Armlähmung nach einer Salpingo-Oophorectomie, welche in Beckenhochlagerung der Patientin ausgeführt worden war. Die Operation dauerte eine Stunde. Beide Arme waren mit ziemlicher Kraft nach oben und hinten gehalten worden. Als die Kranke aus der Narkose erwachte, fand man, dass beide Arme gelähmt waren. Nach $3^1/_2$ Wochen hingen die Arme

noch schlaff herab, die Schulterblattgegend war etwas abgeflacht. Nach Bernhardt's Angaben waren beide Arme in fast identischer Weise beteiligt. Beiderseits bestand eine Lähmung folgender Muskeln: der Musculi infraspinati, deltoidei, bicipites, brachiales und pectorales majores, alles links stärker ausgeprägt als rechts; beiderseits liessen sich Sensibilitätsstörungen der Haut im Bereich der Nervi axillares, musculocutanei und einiger Medianusäste nachweisen; frei waren (ausser dem Triceps, dem Supinator longus und brevis) alle sonst von den Nervi radiales innervierten Muskeln, sowie die motorischen und der grösste Teil der sensiblen Fasern der Nervi mediani und in jeder Beziehung intakt die Nervi ulnares.

Wir haben es in unsern angeführten Fällen ausschliesslich mit peripheren Lähmungen, wo die Ursache ausserhalb der Massen des Gehirns und Rückenmarkes liegt, zu thun.

Seeligmüller sagt, periphere Lahmungen sind solche, welche von den motorischen Rückenmarkswurzeln, den Plexus, den Nerven und schliesslich den Muskeln ausgehen. Danach unterscheiden sich auch die peripheren Lähmungen im allgemeinen von den centralen: 1) durch ihre geringere Ausdehnung, insofern sie sich oft auf das Gebiet eines oder einzelner Nerven beschränken; 2) durch dieselbe umschriebene Lokalisation der sensiblen Störung; 3) durch das gewöhnliche Vorkommen von trophischen und motorischen Störungen; 4) durch die hochgradigen Veränderungen der elektrischen Erregbarkeit (Entartungsreaktion); 5) durch das Fehlen der Reflexe. Büdinger, welcher unter seinen mitgeteilten Fällen einen Fall anführt, bei dem vielleicht die Lähmung centraler Natur hätte sein können, sagt, man müsse bei der Differentialdiagnose zwischen centraler und peripherer Lähmung besonders auf Folgendes achten:

„1) Schmerzhaftigkeit bei Druck über dem supraclavicularen Teil des Plexus dürfte wohl bei den peripheren Lähmungen meist vorhanden sein und kann als ziemlich sicherer Beweis für deren Bestehen angesehen werden.

2) Verengerung der Lidspalte, Myosis, Eingesunkensein des Bulbus rühren von der Zerrung des Sympathicus her. Die Verwertung dieses Symptoms erheischt aber immer etwas

Vorsicht, da man auch bei sonst gesunden Menschen nicht selten diesbezügliche Verschiedenheiten der beiden Augen beobachten kann. Es muss also unbedingt gefordert werden, dass das Verhalten vor der Narkose bekannt ist.

3) Bei centralen Lähmungen werden meistens irgend welche Begleiterscheinungen nachweisbar sein, sei es im Gebiete der Hirnnerven, sei es an den untern Extremitäten.

Sensibilitätsstörungen oder das Fehlen derselben sind nach keiner Seite ausschlaggebend, normale resp. beiderseits gleiche Reflexe können bei beiden Erkrankungsarten vorhanden sein, dagegen würden gesteigerte Reflexe auf einen centralen Sitz hindeuten. Auch die elektrische Erregbarkeit ist in frischen Fällen beiderlei Art, welche allein Zweifel erregen können, meist ungestört und zu der Zeit, wo sich bei peripheren Lähmungen Entartungsreaktion eingestellt haben kann, werden wohl schon immer andere Symptome die Entscheidung erleichtert haben, z. B. isolierte Besserung im Bereiche einzelner Muskelgruppen.

Hinsichtlich der Prognose unterscheiden sich diese peripheren oder traumatischen Narkoselähmungen in nichts von andern derartigen Plexuslähmungen. Je nach der Qualität und Intensität der Lähmung nimmt die Heilung allerdings längere oder kürzere Zeit in Anspruch; so sehen wir, dass in unserm Falle 2 die Heilung resp. der Anfang der Besserung sehr lange Zeit, nämlich mehrere Monate in Anspruch nahm, und verschiedentlich die Methode der therapeutischen Behandlung gewechselt werden musste. Im Falle 3 war eine Heilung bereits nach zwei Monaten erfolgt und im Falle 4 schon nach einigen Wochen. In allen Fällen thut man jedoch gut, die Patienten darauf vorzubereiten, dass die Heilung ziemlich lange Zeit in Anspruch nimmt und dass eventuell auch noch nach der Heilung manchmal eine Schwäche für Verrichtungen, die Kraftanstrengung erfordern, zurückbleibe.

Die Rückkehr der Beweglichkeit beginnt fast regelmässig zuerst in den Fingern, schreitet dann von Muskelgruppe zu Muskelgruppe fort, wie es nach den Beobachtungen von Pagenstecher für Plexuslähmungen typisch sein soll.

Das souveräne Mittel, um Heilung und Besserung solcher vorgekommenen Lähmungen herbeizuführen, ist die lokale elektrische Behandlung, wie manche Autoren, u. a. Bernhardt, Köbner, durch ihre Erfahrungen bestätigen, welche in einzelnen Fällen noch durch Massage und hydriatische Kuren unterstützt werden kann.

Um derartige Lähmungen des bei grossen Operationen, namentlich Laparatomien, herabhängenden Armes zu vermeiden, wurde in der chirurgischen Klinik durch Herrn Professor Czerny folgende Vorkehrung getroffen. Der Patient wurde mit einer kurzen Flanelljacke bekleidet, welche mit ziemlich grossen Knöpfen versehen war. Nun befand sich an jedem Aermel in der Nähe des Handgelenks im Unterteil des Aermels ein Knopfloch, womit der Arm an einem Knopf über der Brust angeknöpft werden konnte. Bei dieser einfachen aber praktischen Massregel kann eine schwere Lähmung in fast allen Fällen vermieden werden.

Wir möchten bewegliche Armschienen oder Armstützen empfehlen, welche durch eine Flügelschraube an dem Operationstisch seitlich befestigt werden, auf welchen dann der Arm mit leichten Bindentouren unter Anwendung von etwas Wattepolsterung festgebunden wird. Hierdurch würde verhindert, dass der unbeobachtete Arm über die Tischkante herabhängt und dadurch liessen sich die mitunter langdauernden Lähmungen umgehen. Diese Schienen sind leicht und billig von jedem Schlosser herzustellen und würde beistehende Skizze dieselben veranschaulichen.



Diese Schienen könnten beliebig an jedem Operationstisch angebracht werden.

II. Drucklähmungen resp. Lähmungen durch die elastische Binde.

Im zweiten Teile unserer Abhandlung handelt es sich lediglich um Lähmungen, welche entstanden sind durch Anlegung der elastischen Binde zur Erzeugung der Blutleere. Um Blutleere vor einer Operation in den Extremitäten zu erzeugen, bedient man sich des elastischen Schlauches, der Gummibinde und der von Nikaise angegebenen Armbinde. Schon 1873 machte v. Langenbeck auf die Gefahr einer Umschnürung mit dem Gummischlauche aufmerksam und sprach er die Ansicht aus, es könnten Lähmungen des Nervus medianus und ulnaris dadurch zu Stande kommen, dass diese Nerven zu fest gegen den Knochen angepresst würden. Aus diesem Grunde wurde von v. Langenbeck anstatt des Schlauches die elastische Binde eingeführt, namentlich für Umschnürungen an der obern Extremität. Er modifizierte das ursprüngliche Verfahren dahin, dass, nachdem die peripherische Einwicklung gemacht worden war, eine Gummibinde um das obere Drittel des Oberarmes angelegt wurde, und kamen seit Anwendung dieses Verfahrens keine Störungen in den Nervenbahnen der Arme mehr vor. Auf die grosse Gefahr einer Lähmung der Armnerven bei Anlegung des Schlauches wird in den verschiedenen Lehrbüchern der allgemeinen Chirurgie aufmerksam gemacht und will ich den Angaben von Braun folgend, einige Bemerkungen der Autoren über die Anwendung des elastischen Schlauches und die möglichen schädlichen Wirkungen desselben anführen. So sagt z. B. H. Fischer in seinem Lehrbuch der allgemeinen Chirurgie 1887, pag. 405: Zu lange Anwendung des Schlauches ruft endlich Anästhesie und Lähmungen des Gliedes, Thrombose der Venen, Nekrose der Wundränder und Wundlappen hervor. Um die Schnürwirkungen des Gummischlauches zu beseitigen, nimmt v. Langenbeck eine kürzere zweite Binde.

Hueter-Lossen, Grundriss der allgemeinen Chirurgie, Bd. I pag. 378. Die Anwendung des Esmarch'schen Verfahrens erfordert indessen besondere Vorsicht und Geschick, vor allem bei dem Zuschnüren des Gummischlauches. Fest

geschnürt gefährdet der Schlauch die Nerven und thatsächlich sind in manchen Fällen Paresen einzelner Nervenstämme von kürzerer oder längerer Dauer beobachtet worden.

Fr. König, Lehrbuch der allgemeinen Chirurgie 1889, pag. 84. Es ist nicht zweckmässig, an der obern Extremität, um selbe blutleer zu machen, auch einen Gummischlauch in der oben beschriebenen Art anzulegen. Man hat mehrfach beobachtet, dass durch den isolirten schnürenden Druck des Schlauches vorübergehende Lähmung eines der der Oberfläche hier näher liegenden Nerven herbeigeführt wurde.

Dass aber auch bei Anwendung der Gummibinde noch verschiedentlich Lähmungen auftreten und vorkommen, beweisen die Veröffentlichungen von Braun aus den verschiedenen Kliniken und die von v. Frey aus der Grazer Klinik. Auch auf der hiesigen chirurgischen Klinik sind verschiedene Fälle derartiger Lähmungen vorgekommen und sollen selbige hier ihre Erwähnung finden.

Fall 1. Susy M., 16½ Jahre alt, leidet an Elephantiasis humeri. Schon im zweiten Lebensjahre bemerkte man bei der Patientin in der linken Ellbogenbeuge ein kleines, braun gefärbtes Knötchen in der Haut; es kamen bald noch mehrere dazu, die beständig wuchsen.

Im Jahre 1886 wurde bei der Patientin, da sie wegen Geschwülsten, die sich am Hinterhaupt zwischen Os occipitis und Processus mastoideus entwickelt hatten, in die hiesige chirurgische Klinik kam, auch aus der Gegend des Ellbogens ein Lappen excidiert, und nach zwei Monaten wurde noch einmal eine hypertrophische Hautpartie entfernt. In beiden excidierten Stücken fanden sich hyperplastische Nervenstränge, die im Subcutangewebe lagen.

Nach 2½ Jahren stellte sich Patientin wieder vor. Die Pigmentierung hatte zugenommen, ebenso die Pachydermatocele des linken Armes. An den beiden Halsseiten fanden sich subcutane verdickte Nervenstränge. Perlschnurartige knollige Verdickungen waren an beiden Plexus brachiales und den Hautnerven beider unteren Extremitäten nachweisbar. Unter den weichen elephantiastisch verdickten Hautpartien des linken Armes liessen sich wurmartig derbe Stränge den Nerven entsprechend durchfühlen. Bei der Motilitätsuntersuchung fand sich am linken Arm eine leichte Parese aller Muskeln vom Schultergürtel abwärts. Kein Muskel war komplet gelähmt, aber alle waren etwas abgemagert. Es bestanden keine fibrillären Zuckungen und keine Entartungsreaktion.

Die Muskeln waren vom Nervus ulnaris, medianus und radialis aus in Kontraktion zu versetzen, ebenso die Schultermuskeln. Die Kontraktion war kräftig; die Sensibilität war nirgends abgeschwächt; keine Muskelspannungen.

Da die Verdickung des linken Armes stets zunahm, auch der Unterarm in Mitleidenschaft gezogen wurde und die Hand anschwoll, erschien Patientin 1893 wieder in der hiesigen Klinik. Bei der Untersuchung zeigte sich der linke Arm vollständig beweglich, wenn auch die Kraft desselben ziemlich schwach war; die motorische Kraft der Hand war ziemlich normal. In der Ellbogenbeuge und im obern Drittel des Vorderarmes war die Geschwulstbildung hauptsächlich entwickelt. Die Knochen des linken Armes fühlten sich gegen rechts verdickt an; das Ellbogengelenk ist stärker aufgetrieben, aber frei beweglich, nur war die völlige Streckung des Vorderarmes nicht ganz möglich; Schulter und Handgelenk waren frei. Es wurde eine Exstirpation der Geschwulstmassen beschlossen und fand die Operation am 29. Juni 1893 statt; die Patientin wurde chloroformiert und die Esmarch'sche Abschnürung des linken Oberarmes an der Achselhöhle angewandt. Die Operation, Anlegung der Naht und des Kompressionsverbandes nahm etwa eine halbe Stunde in Anspruch.

Gleich nach der Operation wurde eine totale Lähmung und zwar aller drei Nerven des linken Armes konstatiert. Die Lähmung blieb noch komplet fortbestehen bis Ende August, wo Patientin entlassen wurde.

Ende Oktober stellte Patientin sich wieder vor und da zeigte es sich, dass die Lähmung ganz zurückgegangen war, die Beweglichkeit der Hand und der Finger war frei, die motorische Kraft jedoch noch mässig.

Fall 2. Im Jahre 1889 wurde der Arbeiter Johann L., 38 Jahre, von Herrn Dr. W. zur Beobachtung der hiesigen chirurgischen Klinik überwiesen. Bereits sechs Wochen vorher hatte Patient über zeitweise stechende Schmerzen im linken Ellbogen geklagt, die Nachts in der Ruhe stärker waren. Auf Jodpinselungen und hydropathische Umschläge war keine Besserung eingetreten. Das Aeussere des Patienten lässt die Annahme als gerechtfertigt erscheinen, dass es sich um einen tuberkulösen Prozess im linken Ellbogengelenk handelt.

Der linke Oberarm erscheint im Verhältnis zum rechten stark abgemagert, um ca. $2^1/_2$ cm. Die Ellbogengegend ist spindelförmig geschwollen, so dass ihre Konturen verwischt sind. Die Schwellung ist besonders zwischen dem Capitulum radii und Olecranon, sowie zwischen Olecranon und Epicondylus internus entwickelt und erstreckt sich seitlich vom Triceps auf den Oberarm.

Der Vorderarm steht im Ellbogengelenk in fast rechtwinkliger Beugung (etwa 100°) und kann nur wenig gestreckt und gebeugt

werden. Pronation und Supinationsbewegungen sind sehr gering. Alle stärkeren Bewegungsversuche erzeugen Schmerzen im Ellbogengelenk; ebenso indirekter Druck vom Vorderarm aus. In der Achselhöhle fühlt man mehrere geschwollene Lymphdrüsen.

Die Diagnose lautete auf Caries tuberculosa cubiti sinistri und wurde an dem Gelenk die Resectio cubiti nach Langenbeck unter Chloroformnarkose mit Anwendung der Esmarch'schen Blutleere vorgenommen. Die Operation dauerte 1 Stunde und 20 Minuten. Nachdem der Arm durch eine Drahtschiene in stumpfwinkliger Beugung und Mittelstellung der Hand fixiert worden war, wurde der Esmarch'sche Schlauch entfernt und Patient in den Krankensaal verbracht mit Hochlagerung des operierten Armes und Auflegung eines Eisbeutels auf den Ellbogen. Patient hat Abends nur geringe Schmerzen; Temperatur 37,3°.

Dagegen kann er die Finger der linken Hand nicht bewegen und hat ein Gefühl von Eingeschlafensein in denselben; die Sensibilität ist intakt, der Puls der Radialis normal.

Am zweiten Tage sind die Finger und die Hand noch unbeweglich, welcher Zustand bis zum vierten Tage anhält. Allmählich zeigen sich Bewegungen im Daumen und Zeigefinger, die Sensibilität ist intakt, keine Sensationen. Es wird leichte Massage des Vorderarmes angewandt.

Am siebenten Tage gelingen auch geringe Bewegungen des kleinen und vierten Fingers. Die Beweglichkeit der Finger nimmt langsam zu, eine Bewegung des Handgelenkes ist jedoch noch unmöglich. Ausser der Massage des Vorderarmes wird auch die Faradisation des ganzen Armes versucht. Ende der zweiten Woche gelingt die Bewegung des Handgelenks in leichtem, die der Finger in stärkerem Grade. Die Therapie wird in der Weise fortgesetzt und war am Ende der dritten Woche die Bewegung der Hand und Finger fast normal.

Wir müssen bei diesen erwähnten Erscheinungen der gestörten Bewegungsfähigkeit der Finger und der Hand annehmen, dass während des langen Liegens des Esmarch'schen Schlauches ein Druck auf den Nervus radialis und Nervus medianus ausgeübt worden ist, was auch um so leichter geschehen konnte, als der linke Oberarm bedeutend an Fettpolster und Muskulatur verloren hatte, wodurch die Nerven viel leichter einem allzu starken Druck preisgegeben waren.

Fall 3. Eine weitere Beobachtung wurde bei der 43jährigen Frau Susanne N. gemacht, bei welcher eine Ostitis condyli interni humeri sinistri mit Olecranarthritis fungosa und Abscessbildung diagnosticiert worden war. Der linke Vorderarm stand in Beugung von circa 130°; er konnte von der Unterlage erhoben und bis zu

einem Winkel von 90° flektiert, dagegen nicht vollständig gestreckt werden. Die Beweglichkeit der Hand und Finger war sehr gut.

Auf Grund der krankhaften Veränderungen wurde die Ausführung einer Resektion des Ellbogengelenkes beschlossen, und fand die Operation am 28. Februar 1894 statt unter Anwendung der Chloroformnarkose und Esmarch'scher Abschnürung des Oberarms. Die Operation dauerte 40 Minuten und die Narkose verlief ohne Störung. Seit der Operation war Patientin nicht mehr im Stande, die Finger zu bewegen bei völlig erhaltener Sensibilität; alle drei Armnerven waren gelähmt.

Die elektrische Untersuchung am 11. März ergab keine Entartungsreaktion; die Sensibilität war vollständig erhalten. Die Lähmung blieb mehrere Wochen auf der gleichen Höhe; anfangs Mai vermochte Patientin die Finger ein wenig zu bewegen; auf Wunsch wurde sie dann zur ambulanten Behandlung entlassen. Die Besserung schritt langsam vorwärts und war die Beweglichkeit der Finger zu Ende Juni eine ausgiebige, nur war eine Faustbildung noch nicht möglich.

Fall 4. Im April 1894 stellte sich die 55 Jahre alte Frau Therese B. in der hiesigen chirurgischen Klinik ein mit ziemlich starker Schwellung des linken Ellbogens; auch war die Umgebung des Gelenkes ziemlich druckempfindlich; in der Gegend der Tricepssehne fand sich eine Hühnerei grosse Geschwulst, deutlich fluktuierend. Druck auf die vorstehenden Teile der Gelenkenden war sehr schmerzhaft; Pro- und Supination nicht schmerzhaft, dagegen war das Radiusköpfchen deutlich druckempfindlich. Die Bewegungen im Gelenk waren gehemmt, jedoch möglich. Es handelte sich in diesem Falle um Caries des Ellbogengelenkes und wurde am 14ten Mai 1894 eine Eröffnung des Abscesses und Ausschabung mit dem scharfen Löffel vorgenommen, und zwar unter Anwendung von Chloroformnarkose und Esmarch'scher Einschnürung. Die Operation war von ganz kurzer Dauer.

Am Abend desselben Tages war Patientin nicht mehr im Stande, die Hand und Finger zu bewegen; alle drei Armnerven waren auch hier gelähmt.

Die am 20. Mai vorgenommene elektrische Untersuchung ergab, dass der Nervus radialis an seiner Umschlagstelle am Oberarm gar nicht mehr reagierte, während er in den ersten Tagen deutlich zu reizen war. Der Nervus medianus und ulnaris zeigte schwache Erregbarkeit.

Am 23. Mai war auf starken Strom eine sehr deutliche und sehr gute Reaktion des Radialis vorhanden. Durch tägliche Massage und elektrische Behandlung ging die Lähmuhg stetig zurück, die Beweglichkeit der Hand und Finger besserte sich, wenn auch bei

der Entlassung aus der Behandlung eine vollständige Faustbildung noch nicht möglich war.

Fall 5. Die 24 Jahre alte Patientin Sophie H. erscheint am 19. Oktober 1894 mit einer abgelaufenen akuten Osteomyelitis der rechten Ulna mit Ausgang in Sequesterfistelbildung. Patientin ist sonst gesund und in gutem Ernährungszustand. Der rechte Arm ist etwas magerer als der linke, und steht der rechte Vorderarm in rechtwinkliger Beugung und kann aus dieser Stellung nur ganz wenig im Sinne der Beugung und Streckung bewegt werden. Derselbe ist ausserdem in Pronation fixiert, die Supination ist vollständig aufgehoben. Im Epicondylus externus zieht eine stark verbreiterte und adhärente Narbe zur Ulna. Dieselbe zeigt im Bereich des Olecranon zwei erbsengrosse Fistelöffnungen, durch welche die Sonde direkt auf flächenhaft rauhe, ausgehöhlt sich anfühlende Knochen kommt. Das Olecranon ist stark aufgetrieben und lässt sich an der Oberfläche derselben ein etwas verschiebliches Knochenstückchen abgrenzen, wahrscheinlich eine Sequester. Das Gelenk selbst zeigt in seinen übrigen Abschnitten normale Konturen und ist nirgends empfindlich.

Die Operation wurde unter Chloroformnarkose und mit Anwendung der Esmarch'schen Blutleere ausgeführt; dieselbe dauerte ca. 40 Minuten. Bald nach der Operation ist Patientin nicht im Stande, die Finger zu strecken und den Daumen zu abducieren. Am vierten Tage ist die Parese, welche speziell den Nervus radialis betroffen hatte, noch unverändert; seit dem sechsten Tage bemerkt man, dass die Parese im Rückgang begriffen ist und nach zwei Wochen ist Patientin wieder imstande, die Finger normal zu bewegen.

Bei der Beurteilung der erwähnten Fälle kann man nun die Frage aufwerfen: war die durch die Abschnürung erzeugte Blutleere oder der durch die Binde verursachte mechanische Druck die Ursache dieser Lähmungserscheinungen? Man hatte früher schon häufig beobachtet, dass nach zu fest sitzenden Verbänden Lähmungen an den Extremitäten eintraten. Leser und andere haben gezeigt, dass diese Lähmungen zum grössten Teil ischaemischer Natur sind, hervorgerufen durch Veränderungen im Muskel infolge der abgesperrten Blutzufuhr.

Leser entwirft von der ischaemischen Lähmung folgendes Bild: Bald nachdem der zu fest liegende Verband gemacht ist, schwillt die freigebliebene Hand mit den Fingern an; hierzu gesellen sich immer heftige Schmerzen, die den ganzen

Arm einnehmen. Zuweilen hat der Patient auch das Gefühl von Eingeschlafensein, Taubsein der Finger.

Schwellung und Schmerzen nehmen rapid zu. Die Erscheinungen sind oft so stürmisch, dass man bereits einige Stunden nach Anlegung des Verbandes gezwungen sein dürfte, denselben zu entfernen.

Geschieht dies nicht, so bildet sich alsbald eine allmählich zunehmende Flexionscontractur der Hand und der Finger aus; die Schmerzen wüten fort. Endlich vielleicht erst nach 24 Stunden oder noch später wird der Verband abgenommen und nun zeigt sich folgendes: Hand und Finger in mässiger Contrachastellung, die Muskulatur des Vorderarmes ist bretthart anzufühlen, die Mukeln sind starr. Der Kranke ist nicht im Stande, auch nur die geringste Bewegung auszuführen; dabei sind die heftigsten Schmerzen vorhanden, welche noch durch jeden Versuch, die Finger passiv zu bewegen, gesteigert werden. Bald nach Abnahme des Verbandes, oft schon einige Stunden nachher, tritt eine rasch zunehmende Schwellung der Muskulatur und des ganzen vom Verbande eingenommenen Gliedabschnittes auf. Diese entzündliche Reaktion hat meist nach zweimal 24 Stunden oder etwas später ihren Höhepunkt erreicht; ganz allmählich geht dieselbe wieder zurück, um der nun folgenden narbigen Schrumpfung des Muskels Platz zu machen.

Waren die Schädigungen nicht so grosse, so bleibt neben der mässigen Flexionscontractur eine Unfähigkeit zurück, Bewegungen mit den Fingern und der Hand zu machen, welche auf einer elektrisch nachweisbaren Lähmung des Muskels beruht; zu einer faktischen Verkürzung des Muskels kommt es dann nicht.

Ferner sagt er: das Typische der Affektion ist die abnorme resp. fehlende Erregbarkeit des Muskels durch den elektrischen Strom. Die Muskeln reagieren keinesfalls auf die direkte Reizung mit dem faradischen Strome, selbst bei starken Strömen; der konstante Strom dagegen ruft, wenn auch stets abgeschwächte, so doch immerhin deutliche Kontraktionen der Muskeln hervor; die ununterbrochene Nervenleitung konnte in allen Fällen durch die stets vorhandene

normale Sensibilität nachgewiesen werden; endlich war es auch möglich, durch Reizung der Nervenstämme am Oberarm deutliche abgeschwächte Muskelkontraktionen zu erzielen."

Dass nun die von uns angeführten Fälle von Lähmung nicht ischaemischer Natur waren, ergiebt folgendes: Die Lähmungen waren vollständig schlaffe, es zeigte sich in keinem Fall eine Kontraktur, noch war eine Andeutung von so hochgradiger entzündlicher Schwellung der Extremität zu finden, wie sie Leser und andere bei den ischaemischen Lähmungen gleich oder kurz nach der Entfernung zu enger Verbände gesehen haben. Dagegen wiesen aber mehrere Erscheinungen, so namentlich die Herabsetzung der elektrischen Erregbarkeit der Nervenstämme der betroffenen Extremität, die teilweise herabgesetzte Sensibilität auf eine Läsion der Nervenstämme hin.

Auch ist des weitern die Annahme von der Hand zu weisen, dass durch die infolge der Abschnürung eintretende Anaemie der Gefässe auch eine Anaemie der Nervenstämme herbeigeführt werde, wodurch eventuell ein Zerfall der Nervensubstanz an der Stelle des cirkulären Druckes sich entwickeln könnte.

Durch Versuche, die v. Frey an Kaninchen gemacht hat, wurde bewiesen, dass, wenn durch Unterbindung des ernährenden Gefässes und auch der Vene das Gebiet des Nervus radialis anaemisch gemacht wird, keine Lähmungen der Extremitäten eintraten. Er ging sogar noch weiter: Bei einem andern Kaninchen wurde der Nervus ischiadicus vor seinem Austritte aus dem Foramen ischiadicum bis zur Kniekehle hinab freigelegt und vollständig von der Umgebung isoliert und knapp unterhalb des Foramens durchschnitten. Von dem peripheren Stumpfe aus wurden dann mittelst des faradischen Stromes Muskelkontraktionen ausgelöst. Als nach $2^3/_4$ Stunden diese Reizung wiederholt wurde, konnten bei demselben Rollenabstande wieder gleichkräftige Muskelkontraktionen hervorgerufen werden.

Danach müssen wir annehmen, dass in unsern Fällen die Lähmung durch direkte mechanische Einwirkung und zwar durch den Druck der einschnürenden Binde hervorgerufen worden ist. Dass in der That anhaltender Druck auf einen

Nerven eine Lähmung desselben herbeizuführen im Stande ist, beweisen die unter dem Namen „Drucklähmungen“ vielfach mitgeteilten und bekannten Lähmungen, welche durch den Druck schlecht gepolsterter Krücken erzeugt werden; ferner die schon oben erwähnten Schlaflähmungen; dann die Luxationslähmungen, die durch den Druck des luxierten Humeruskopfes auf die Nervenstämme hervorgerufen werden.

Nach Mitteilungen von M. Bernhardt war es bei den russischen Polizeidienern Sitte, die zum Polizeiwachtlokale zu transportierenden Arrestanten durch eine Hanfschnur, welche kaum die Dicke einer mässigen Bleifeder erreichte, derart zu fesseln, dass beide Arme durch die oberhalb der Ellbogen um die Oberarme herumgeführte Schnur auf dem Rücken zusammengezogen wurden. Wenn nun oft die Fesseln ungewöhnlich stark angezogen wurden oder längere Zeit liegen blieben, so konnte dadurch leicht der Stamm des Nervus radialis, da wo er sich um das untere Drittel des Humerus herumwendet, einer Quetschung ausgesetzt werden, wodurch nicht selten eine mehr oder weniger tiefe Lähmung des Nervus radialis herbeigeführt wurde.

Bekannt sind auch die Armlähmungen der Kutscher, die durch Umlegen der Zügel um den Oberarm hervorgerufen werden, wie dies namentlich in Russland bei dem Fahren mit dem Dreigespann mitunter vorkommt.

Ausser den von Braun und v. Frey in dem letzten Jahre mitgeteilten Fällen finden sich in der Litteratur vereinzelte Mitteilungen, welche wir denn noch in Kürze anführen wollen. So teilt z. B. H. Köbner folgenden Fall mit: (vgl. Deutsche medicinische Wochenschrift 1888 pag. 186.)

Es wurde bei einem Manne wegen einer am Ellbogenschleimbeutel vorzunehmenden Operation am Oberarm eine Esmarch'sche Binde angelegt. Gleich beim Erwachen aus der Narkose bestand eine Lähmung. Patient bekam für vier Tage einen festeren Verband, dann für einige Tage einen leichten. Nach drei Monaten kam der Patient erst in die Behandlung von K. Es bestand da noch vollständige Lähmung des Nervus radialis, ulnaris und medianus mit partieller Entartungsreaktion. Die kutane Sensibilität war bis zum Ell-

bogen hinauf sehr stark herabgesetzt; keine Kontrakturen. Nach sechswöchentlicher Behandlung mit konstantem und faradischem Strom trat erhebliche Besserung ein und es war zu diesem Zeitpunkt keine Entartungsreaktion mehr vorhanden.

Einige weitere Fälle teilt M. Bernhardt mit (vergl. Archiv für Psychiatrie 1888, Bd. 19 pag. 514).

1) Bei Frau H. wurde im Juli 1888 eine Dermoidgeschwulst des Nervus ulnaris, welche die Funktion des Nerven selbst nicht beeinträchtigt hatte, mit Glück unter Anwendung des Esmarchschen Verfahrens operiert. Nach Abnahme des Verbandes war aber Patientin ausser Stande, den Vorderarm zu beugen oder zu strecken, ebenso waren sämtliche Bewegungen der Hand und Finger unmöglich. Bei der Prüfung der elektrischen Erregbarkeit der gelähmten Nerven und Muskeln ergab sich keine Spur von Entartungsreaktion. Die Muskeln gehorchten dem faradischen Reize in prompter Weise; schon nach vierzehntägiger Behandlung kehrte auch die aktive Beweglichkeit zurück; im November war dieselbe fast eine normale geworden.

2) Ein 24jähr. Mann erhielt am 14. August 1887 einen Messerstich in das linke Ellbogengelenk, in der Gegend, wo das Radiusköpfchen mit dem Humerus artikuliert. Es trat sofort eine schwere Radialislähmung ein, da der Nervus radialis durchtrennt war.

Am 4. September 1887 wurde unter Anwendung des Esmarchschen Verfahrens die Nervennaht an den mehrere Centimeter von einander abstehenden Enden des Nervus radialis angelegt. Unmittelbar nach der Operation trat aber nun auch eine vollkommene Lähmung der Vorderarmbeuger und -Strecker, sowie sämtlicher die Hand und Finger bewegenden Muskeln zu Tage. Also Lähmung des Nervus ulnaris und medianus durch die Esmarch'sche Umschnürung.

Diese Lähmung erweist sich elektrodiagnostisch als leichte. Die normale Funktion kehrte erst im November wieder zurück, da erst spät mit einer regelmässigen elektrotherapeutischen Behandlung begonnen worden war.

Aus allen angeführten Fällen ersehen wir, dass lediglich die allzu feste Umschnürung mit der Esmarch'schen Binde die Ursache der Lähmungen gewesen ist und, dass namentlich Personen mit atrophischer Muskulatur des Oberams, mit Entzündungen und Schwellungen des Ellbogengelenkes dieser Gefahr ausgesetzt sind. Um nun derartige, sowohl für den Patienten als auch für den operierenden Arzt unliebsamen Vorkommnisse zu vermeiden, ist es ratsam, bei der Anlegung

der Gummibinde nicht die ganze Manneskraft anzuwenden, auch nicht die Binde ruckweise, sondern in gleichmässigem Tempo anzulegen, da die Elastizität der Binde schon das Nötige besorgt, um eine genügende Absperrung der Blutzirkulation während der Dauer der Operation zu erzielen. Es ist unter gewissen Umständen besser, der Patient verliert einige Tropfen Blut mehr, die sich in einigen Tagen wieder ersetzen, als dass er, anstatt die gehoffte Heilung zu erlangen, aus der Narkose mit einem neuen manchmal lang dauernden Leiden erwacht. Prognostisch sind ja nach den bis jetzt gemachten Erfahrungen solche Lähmungen günstig zu beurteilen, wenn auch, wie einzelne Fälle darthun, die Behandlung mehrere Wochen und sogar Monate in Anspruch nimmt, aber immerhin ist es für den Operateur peinlich. Zudem ist er nach unserer heutigen Gesetzgebung unter Umständen sehr leicht der Gefahr ausgesetzt, dass diese Drucklähmungen Veranlassung zu gerichtlichen Klagen über Kunstfehler geben können.

Am Schlusse meiner Arbeit bleibt mir noch die angenehme Pflicht, meinem verehrten Lehrer, Herrn Geheimrat Professor Dr. Czerny, für die Anregung zu dieser Arbeit und die Ueberlassung der Krankengeschichten meinen Dank auszusprechen.

Heidelberg, im November 1894.

Litteratur.

E. v. Meyer: Die operative Behandlung der Uterusmyome in den Jahren 1878—1892 an der Heidelberger chirurgischen Klinik. Zeitschrift für Geburtshilfe und Gynäkologie. Bd. 27 und 28.

H. Braun: Ueber Drucklähmungen im Gebiete des Plexus brachialis. Deutsch-medizinische Wochenschrift 1894, Nr. 3.

K. Büdinger: Ueber Lähmungen nach Chloroformnarkosen. Archiv für klinische Medizin. Bd. 47, 1. Heft, 1894.

R. v. Frey: Ueber Lähmungen durch Esmarch'sche Umschnürung. Wiener klinische Wochenschrift 1894, Nr. 23 und 24.

W. Erb: Handbuch der Krankheiten des Nervensystems II. Die Krankheiten der peripheren-cerebrospinalen Nerven. 1876.

A. Seeligmüller: Lehrbuch der Krankheiten der peripheren Nerven und des Sympathicus. 1882.

H. Oppenheim: Lehrbuch der Nervenkrankheiten. 1894.

M. Nonne: Zur Lehre von der kombinierten Schulterarmlähmung und der partiellen Ea R. Deutsches Archiv für klinische Medicin. Bd. 40. 1887.

Bardenheuer: Die permanente Extensionsbehandlung. 1889.

M. Bernhardt: Ueber einen Fall von doppelseitiger traumatischer Lähmung im Bereiche des Plexus brachialis. Neurologisches Centralblatt 1892.

R. Pfeiffer: Zwei Fälle von Lähmung der unteren Wurzeln des Plexus brachialis (Klumpke'sche Lähmung). Deutsche Zeitschrift für Nervenheilkunde. Bd. I. 1891.

E. Pagenstecher: Ueber Lähmungen des Plexus brachialis, sowie über die bei Axillarislähmung vorkommende Sensibilitätsstörung. Archiv für Psychiatrie und Nervenheilkunde 1892. Bd. 23.

B. v. Langenbeck: Ueber die Esmarch'sche Konstriktion der Glieder zur Erzeugung künstlicher Blutleere bei Operationen. Berliner klinische Wochenschrift 1873. Nr. 52.

M. Bernhardt: Vierteljahrschrift für gerichtliche Medizin. Neue Folge. Bd. 36.